

## *Rehabilitación de la arcada superior e inferior con implantes usando prótesis fija atornillada 100% en zirconia. Reporte clínico después de 2 años de uso.*



**Fernando Rojas-Vizeaya, DDS, MS**  
Adjunct Assistant Professor, Department of Prosthodontics, University of North Carolina at Chapel Hill, NC. USA  
Director of Mediterranean Prosthodontic Institute, Castellon, Spain

**Correspondencia con el autor**  
Mediterranean Prosthodontic Institute  
Avenida Rey Don Jaime, 5  
12001 Castellón, España  
frojasv@prosthodontics.es  
www.prosthodontics.es

### **Resumen**

Las prótesis fijas atornilladas han presentado algunos problemas a pacientes, técnicos dentales y dentistas, siendo el problema más común el aflojamiento o rotura de los tornillos oclusales, otros problemas observados han sido el desgaste y desprendimiento o rotura de los dientes de resina en las híbridas de metal-acrílico, la fractura de la porcelana en las de metal-cerámica y zirconio-cerámica, además de la rotura de la estructura (Framework) en algunos de los cantilever.

En este tipo de prótesis es necesario tener los implantes en una posición que permita el acceso por oclusal o lingual para no comprometer la estética.

En este reporte se presenta un caso de rehabilitación total usando prótesis fijas removibles maxilar y mandibular 100% en zirconia sobre implantes angulados con acceso bucal y solución estética protética donde después de 2 años en boca no se reporta ninguna complicación clínica.

**Palabras clave:** implantes dentales, estructura (framework) en zirconio, prótesis fija atornillada

## Introducción

La restauración con implantes dentales de toda la boca en pacientes con dentición terminal es un reto cuando hay severa pérdida ósea vertical y horizontal porque involucra la estética rosa y limita la posición de los implantes. Aunque es posible hacer grandes injertos de tejido óseo y blando para lograr obtener nuevamente una base ósea donde poner los implantes en la posición deseada y un tejido blando adecuado para restaurar de una forma natural la estética rosa, es una alternativa usar prótesis fijas atornilladas que devuelven la función y la estética rosa y blanca haciendo los casos extremadamente más sencillos y económicos para el paciente. Diferentes materiales han sido usados en la fabricación de este tipo de restauraciones con diferentes ventajas y desventajas. Podemos encontrar prótesis en metal acrílico, metal cerámica y zirconia cerámica. Por más de 21 años, las estructuras de titanio han estado siendo utilizadas como una alternativa a las aleaciones fundidas de oro (Gold alloy castings)<sup>1,2</sup>.

Las prótesis fijas atornilladas en metal acrílico han presentado el problema de los desprendimientos de los dientes acrílicos, la falta de naturalidad en los colores, sobretodo en la parte de la estética rosa y el desgaste con el tiempo, haciendo necesario el cambio de dientes y las constantes reparaciones. Las fabricadas en metal porcelana dan un excelente resultado estético pero con el inconveniente de que la porcelana se puede fracturar, comprometiendo toda la restauración ya que es de difícil solución<sup>3</sup>. Las de zirconia cerámica pueden dar el problema de la fractura o chipping por problemas oclusales con posible solución o en el peor de los casos, la fractura de la estructura de zirconia, haciendo imposible su reparación. Si a esto le añadimos que el implante puede estar en una posición angulada debido a la anatomía del hueso y el acceso a estos

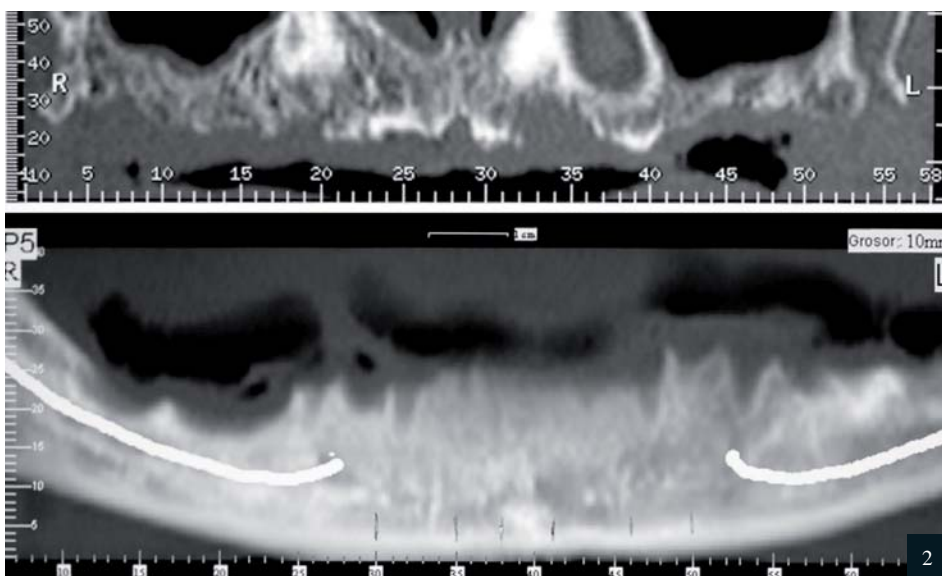
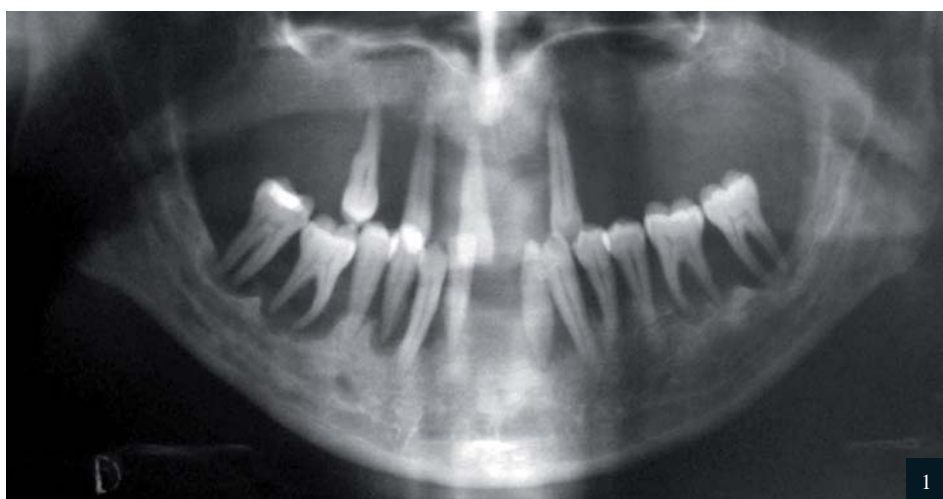
implantes a través de la prótesis es por vestibular en la zona estética y en una pared vestibular, entre dos restauraciones o en la unión restauración-encía, es aún más difícil obtener un resultado estético al final del tratamiento y a largo plazo, ya que es necesario hacer composites que comprometen la estética en esta zona.

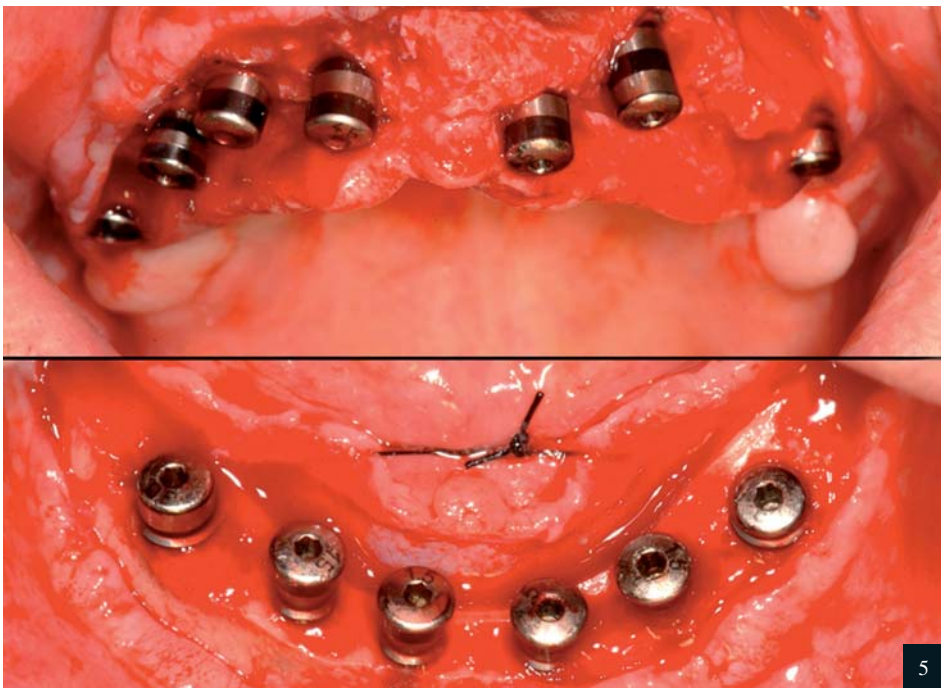
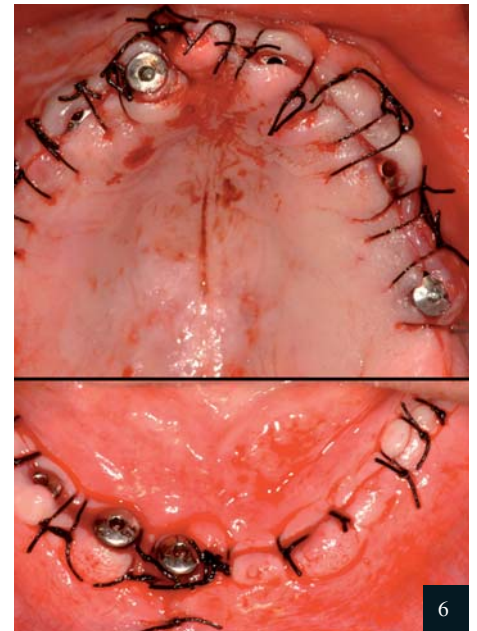
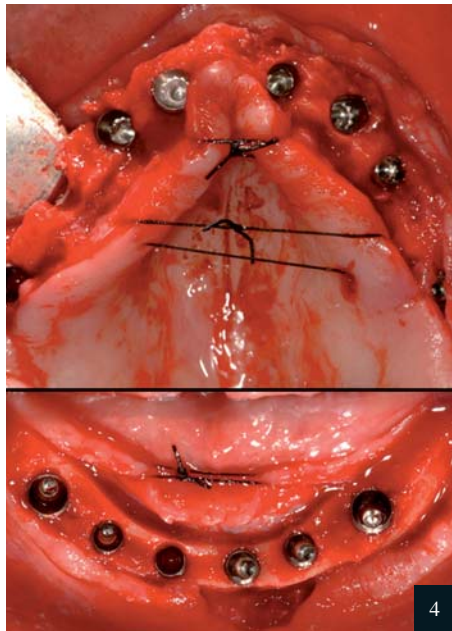
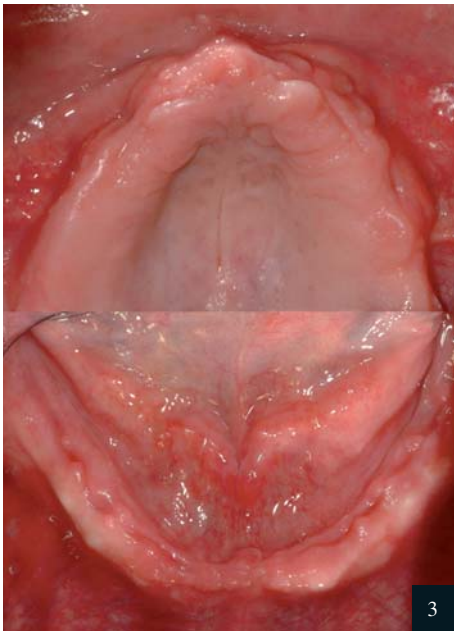
También en pacientes con una sonrisa gingival es importante el manejo de la estética rosa en el acrílico o en la cerámica.

En este reporte se presenta un caso de rehabilitación completa usando prótesis fija atornillada (fixed detachable) superior e inferior fabricadas en una estructura 100% zirconia (Zirconia Prettau, Zirkozahn), incluyendo toda la superficie oclusal para eliminar el riesgo de fractura

de la cerámica convencional y luego caracterizadas con Colour Liquid (Zirkozahn) para obtener la estética rosa y blanca deseada. En la superior se han fabricado además dos estructuras 100% zirconia (Zirconia Prettau, Zirkozahn) para ser atornilladas por la zona palatina a la prótesis fija y solucionar así el problema de la angulación de algunos implantes que hacen necesario el acceso por la zona bucal de la restauración, presentando ventajas en similares casos en los cuales se cementan fundas individuales en la macro estructura, siendo más fácil desatornillar que descementar a la hora de hacer controles o tratar problemas en los implantes.

En este artículo se presenta un caso usando este tipo de restauraciones 100% en zirconia.





### Reporte clínico

Paciente de 52 años, con dentición terminal y severa pérdida ósea por enfermedad periodontal que acude al Departamento de Implantología y Prostodoncia del Instituto Mediterráneo de Prostodoncia, en Castellón, España (Fig. 1) sin ningún compromiso en la salud general, que desea “tener dientes fijos”.

Se hace el examen radiológico, donde se determina la severa pérdida ósea pero también la posibilidad de colocar implantes dentales en el hueso remanente aunque no en la zona posterior inferior de ambos lados. Se planea una rehabilitación completa de toda la boca usando prótesis fijas removibles soportadas por implantes dentales.

El tratamiento se divide en diferentes fases para controlar siempre la función y la estética del paciente.

Exodoncias (Fig. 2) y colocación de prótesis completas inmediatas interinas para restaurar la dimensión vertical<sup>4</sup> e ir determinando algunos aspectos de la estética.

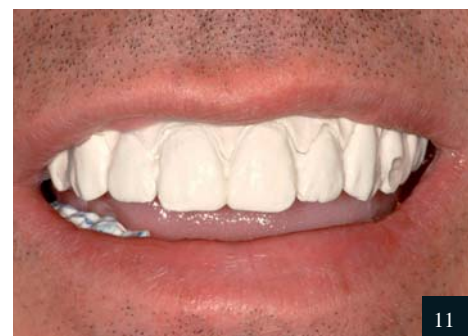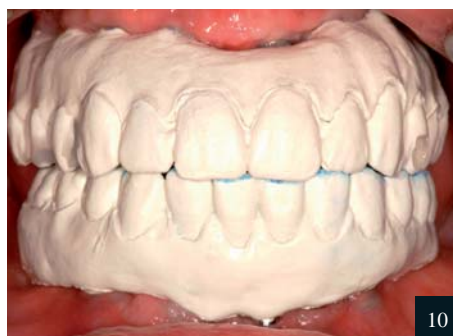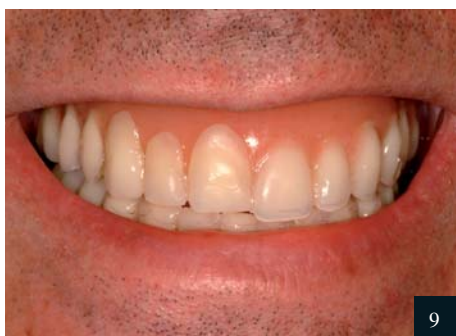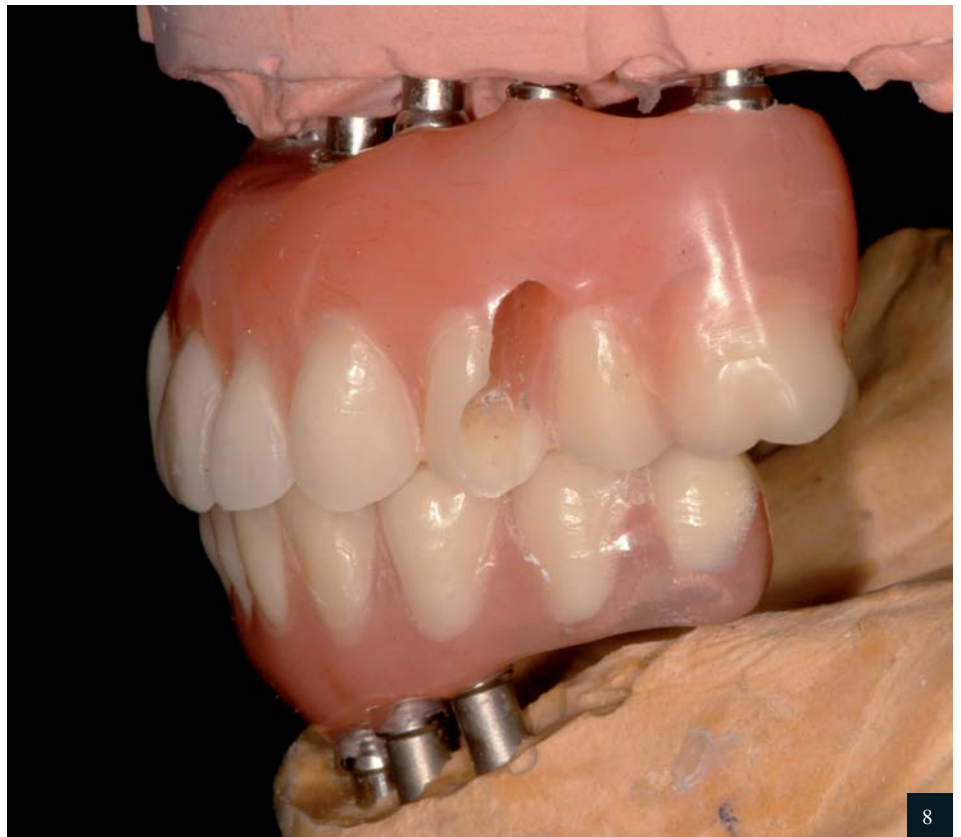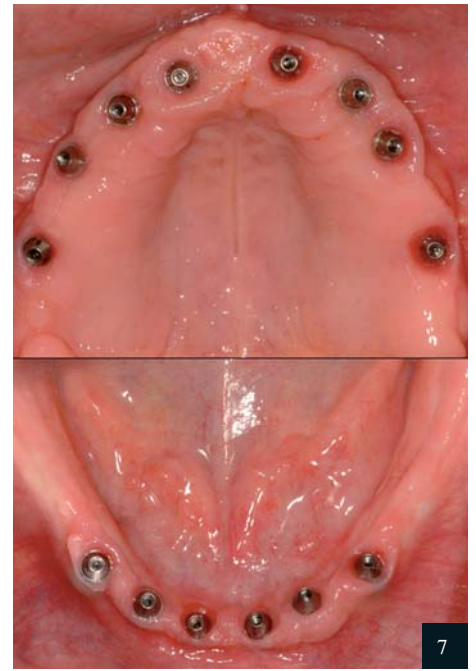
A las 8-12 semanas (Fig. 3) se realiza la colocación de 8 implantes superiores y 6 implantes inferiores Astra Tech (Astra Tech AB, Mölndal, Sweden) (Fig. 4) usando como guía quirúrgica un duplicado de las prótesis y luego se colocan pilares de cicatrización rectos (Healing Abutments Astra Tech AB, Mölndal, Sweden), los cuales dejan ver claramente la angulación de algunos de los implantes y la futura emergencia por las zonas bucales (Fig. 5), Después de suturado, las prótesis interinas son adaptadas para que no toquen los pilares de cicatrización rectos durante el proceso de oseointegración (Fig. 6).

Después de la oseointegración, los pilares de cicatrización son reemplazados por pilares rectos de 20° de 3mm de altura (20° UniAbutments Astra Tech AB, Mölndal, Sweden) en cada uno de los implantes (Fig. 7), se toman las impresiones definitivas y se colocan las tapas de cierre (20° ProHeal Cap Astra Tech AB, Mölndal, Sweden) para cubrir estos pilares.

Se toma la relación maxilar con el arco facial y usando platos base con rodets de mordida se transporta la dimensión vertical y la relación bimaxilar a un articulador semiajustable. Luego se fabrican dos prótesis fijas atornilladas provisionales superior e inferior en las cuales se determinaran los parámetros finales de la estética y función. En la prótesis fija removible inferior se fabrica una estructura metálica que irá incorporada a la prótesis junto con unos cilindros temporales (Temporary Cylinder Uni 20° Astra Tech AB, Mölndal, Sweden). Esta barra no va fijada a estos cilindros, pero los cilindros y la barra están incorporados en la estructura acrílica para dar más resistencia a la zona de los cantilivers (Fig. 8).

En el análisis de la sonrisa del paciente se veía como la línea comisural no era paralela a la línea bipupilar y el labio presentaba algunas asimetrías en reposo y movimientos no simétricos en los diferentes momentos de la sonrisa, haciendo difícil el análisis. En estas prótesis fijas atornilladas provisionales se hacen los cambios necesarios; se acorta el borde incisal y se va diseñando la línea de sonrisa del paciente en relación con el labio inferior y también se aumenta la porción coronal añadiendo composite de fotocurado para compensar el desgaste incisal y disminuir la zona de encía que se muestra al sonreír (Fig. 9). Cuando se han logrado todos los parámetros estéticos y funcionales para el paciente, se toman impresiones de alginato superior e inferior y se

fabrican los modelos superior e inferior copia de la prótesis fija atornillada provisional, luego se desatornillan las prótesis del pacientes y se coloca la prótesis superior en el articulador y se monta el modelo de escayola inferior, luego con la misma dimensión vertical se monta el modelo superior de escayola contra el modelo de escayola inferior ya montado, de esta forma el protésico dental puede fabricar la prótesis superior en resina de prueba usando como antagonista el modelo de escayola inferior y así controlar el plano de oclusión, línea media (Fig. 10) y línea de sonrisa. Una vez fabricadas las dos prótesis en resina blanca (Frame, Zirkozahn) se prueban en la boca del



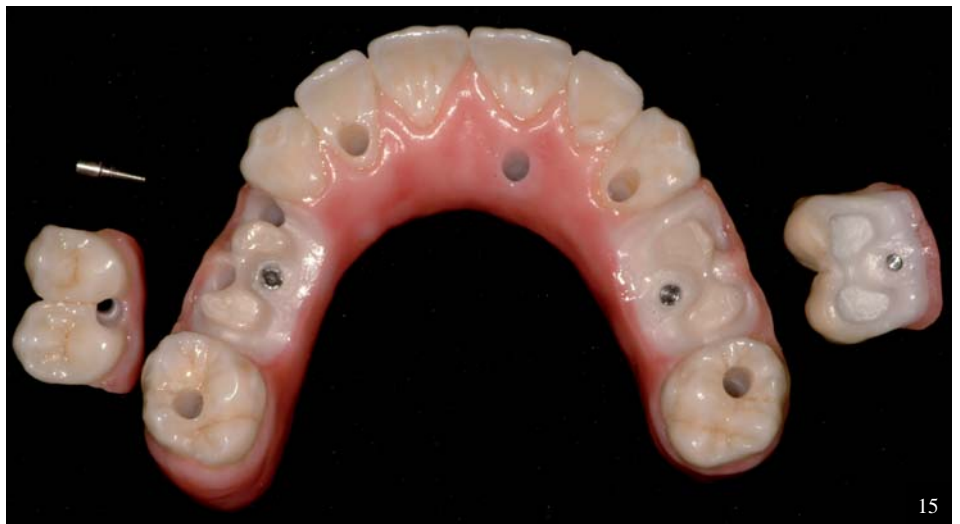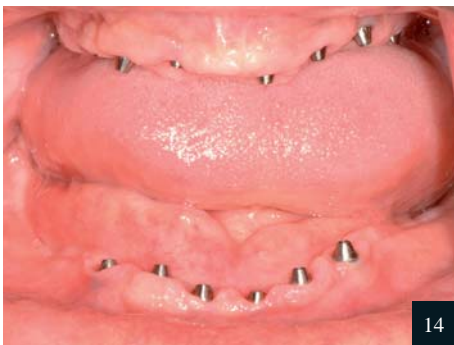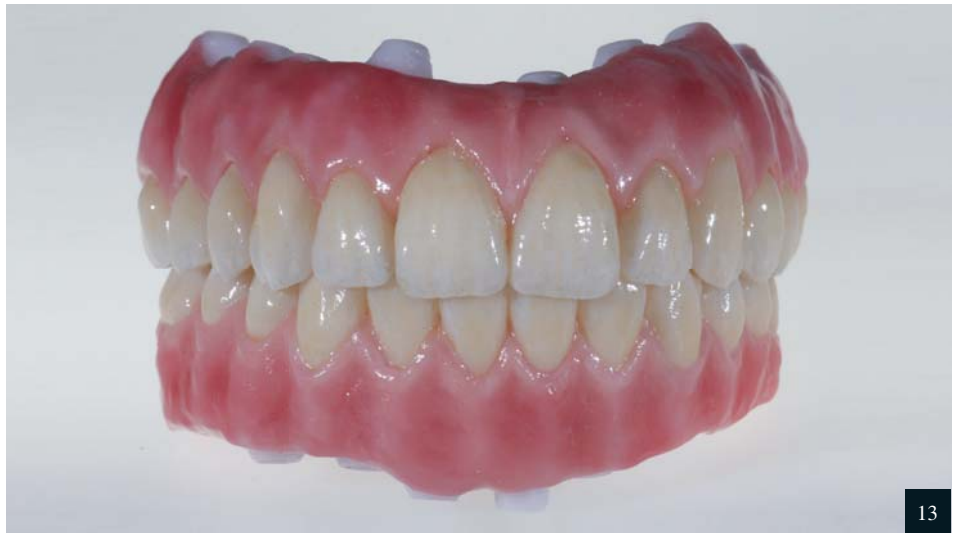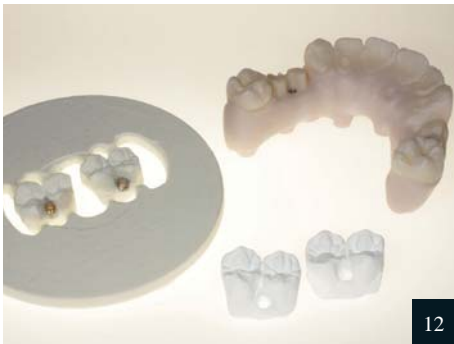paciente para evaluar la perfecta oclusión y estética, siendo posible hacer cualquier cambio en esta fase del tratamiento (Fig. 11).

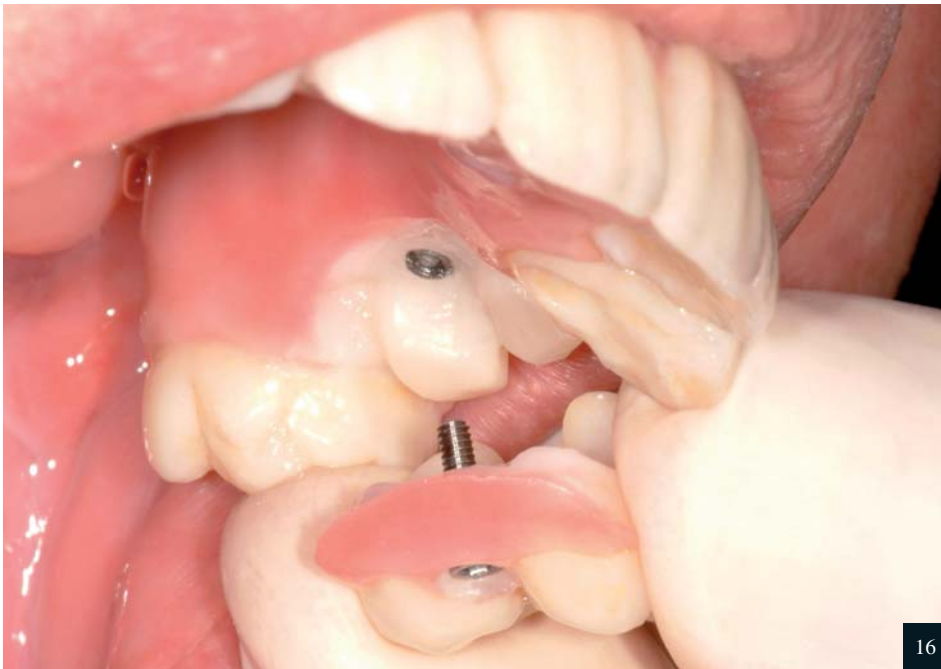
Una vez controlados todos los aspectos de la estética y función, se retorna al laboratorio donde copian esas prótesis acrílicas blancas en una estructura de zirconia (Fig. 12) y luego la caracterizan de acuerdo a los colores seleccionados para dientes y encía (Fig. 13). El color de la encía fue seleccionado en el paciente usando una guía de colores para la cerámica rosa (Cerámica Tissue, Zirkonzahn).

Las prótesis fijas atornilladas restaurarán la estética rosa y blanca perdida y devolverán la función al paciente con la adecuada dimensión

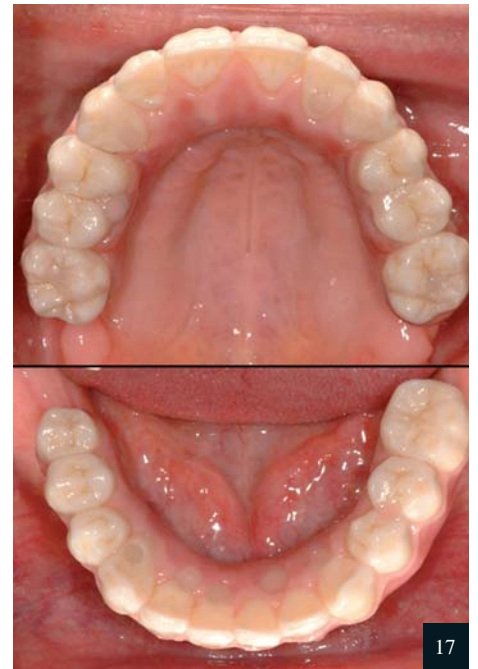vertical, plano de oclusión y línea media en la zona edéntula a restaurar (Fig 14). Cuando se reciben las prótesis (Fig. 15), se evalúa el ajuste pasivo sobre los pilares de diferentes maneras; se hace presión sobre un pilar terminal en un extremo y luego sobre el otro<sup>5</sup> sin apreciar ningún movimiento de la prótesis, se revisa visualmente y con ayuda de un explorador<sup>6</sup> donde también se aprecia un buen sellado, al análisis radiológico<sup>7</sup> se aprecia la continuidad entre la estructura de circonio y todos los pilares (Fig. 19), al hacer la prueba de pasividad con un solo tornillo (One-screw test)<sup>8</sup> en uno de los pilares terminales, no se aprecia ningún movimiento en la estructura y esta se mantiene en posición en el pilar terminal opuesto.

La prótesis inferior fija atornillada definitiva en 100% zirconia (Zirconia Prettau, Zirkonzahn) es atornillada y se hace un torque de 15 Ncm, luego se cubren los tornillos con gutapercha y el acceso con composite rosa si es en la zona de la encía y blanco, similar al color de los dientes cuando el acceso es por la zona lingual. En la prótesis superior es atornillada primero la macroestructura a 15 Ncm y luego las subestructuras que cubren los accesos a los implantes angulados y estas subestructuras son atornilladas por la zona palatina (Fig. 16) y también a 15 Ncm. y luego cubiertos los accesos con gutapercha y composite (Fig.17).

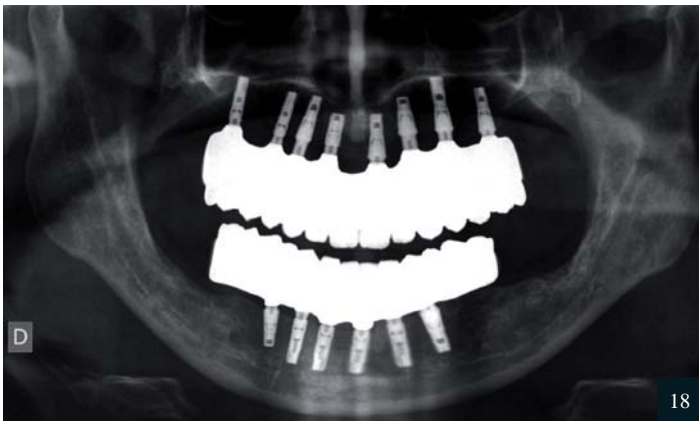




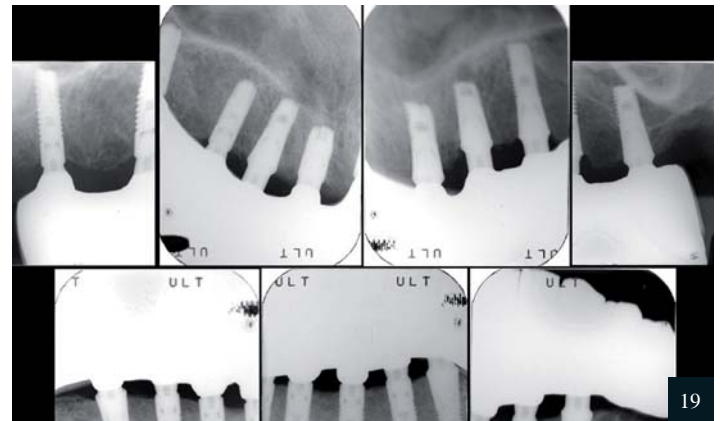
16



17



18

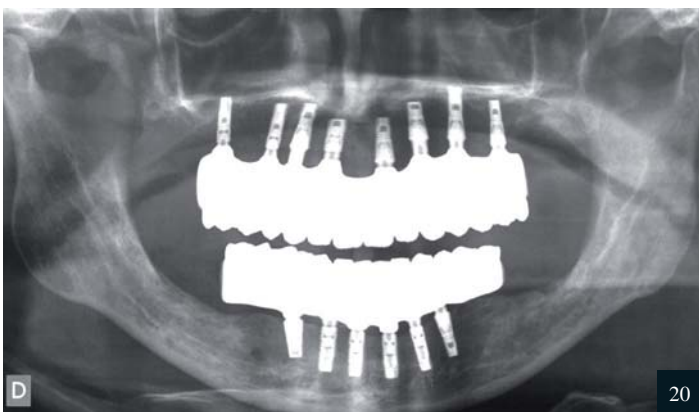


19

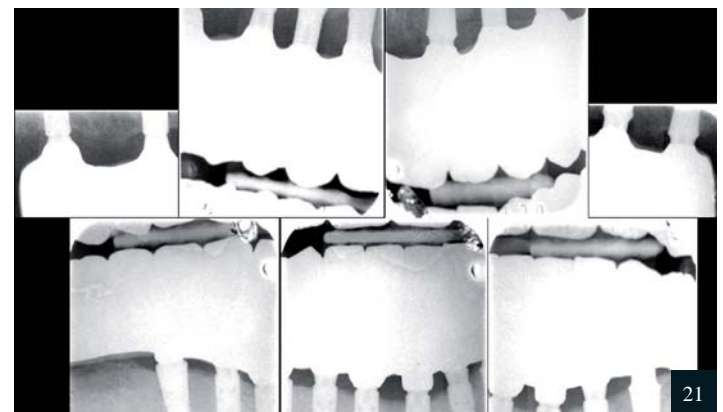
En el control radiológico inicial (Fig. 18 y 19) se ve el sellado de las prótesis fijas sobre los pilares y el hueso a nivel de los implantes. En el control radiológico a los 2 años de estar usando las prótesis no se evidencia ningún cambio en los niveles del hueso (Fig. 20 y 21) comparado con las radiografías

iniciales, el tejido blando permanece estable, sin inflamación ni sangrado en ninguna zona y en las prótesis no hay ninguna alteración, no se observa ninguna fractura (chipping) en las zonas oclusales, ni desgaste y el paciente no reporta ningún problema (Fig. 22).

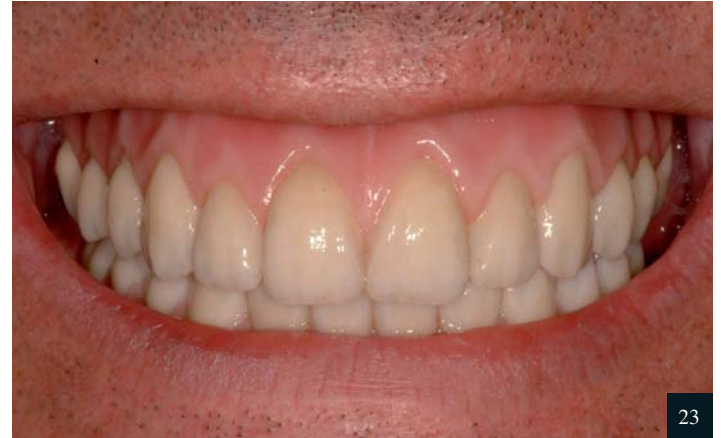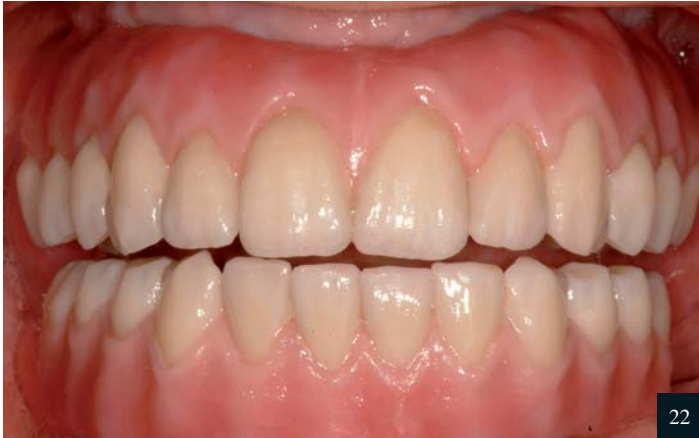Con la prótesis 100% en zirconia se devolvió la función y la estética al paciente (Fig. 23).



20



21



## Discusión

Previos reportes y estudios son hechos sobre prótesis fijas removible en metal acrílico, metal cerámica o zirconia cerámica pero no en 100% zirconia. Estos estudios realizados en prótesis híbridas usando estructuras de diferentes materiales, presentaron diferentes tipos de complicaciones. Bergendal en 1999 reportó en un estudio a 5 años, comparando estructuras de titanio y aleaciones de oro, más fracturas en las estructuras de titanio y un poco más de fracturas en los dientes artificiales que en las aleaciones de oro<sup>3</sup>. Örtorp y colaboradores en el 2000 en 1 año de estudio prospectivo no reportó ninguna complicación mecánica excepto algunas fracturas en resina venner<sup>9</sup>. Duncan en el 2003 en una prospectiva de ensayo clínico a 36 meses, reportó que el sesenta y ocho por ciento de los pacientes tratados con prótesis fija-removible tuvieron complicaciones, siendo la mayor de éstas, la fractura de los dientes de resina y más frecuentemente en la zona anterior que en la posterior con mayor tendencia aproximadamente después de 1 año de funcionamiento<sup>10</sup>. Örtop en el 2009, en un estudio comparativo a 15 años de seguimiento, donde confrontaron estructuras de titanio soldadas con laser, y estructuras de aleaciones de oro, la complicación más común en las híbridas hechas con estructuras de titanio fue la fractura de la resina o de los dientes de acrílico y la inflamación del tejido blando.

Fracturas en la estructura de titanio fueron observadas en un 15.5% de los pacientes y se observaron más fracturas en los trabajos de titanio que en los de aleaciones de oro.<sup>11</sup>

Algunos reportes clínicos usando porcelana fusionada a prótesis de zirconia han reportado complicaciones mecánicas como son la fractura o “chipping” de la porcelana<sup>21</sup> o la fractura de la estructura de zirconio en los extremos libres.<sup>22</sup>

Hay pocos reportes en híbridas con estructuras en zirconia y los que son de FPDs (puentes), han mostrado que el estrés en la estructura produce la ruptura del veneer de porcelana siendo la mayoría de las fracturas en la interface entre la estructura y la interface de la capa de porcelana<sup>12,13</sup>. Hay algunos estudios clínicos a largo término con estructuras de óxido de zirconia usados en prótesis fijas parciales (puentes)<sup>14,15,16</sup>, algún reporte de casos con estructuras en zirconia sobre dientes naturales<sup>17</sup> y otros de prótesis híbridas sobre implantes usando estructuras en zirconia sin ninguna complicación a los 6 meses de seguimiento<sup>18,19</sup>.

Un artículo en alemán y francés describe el proceso de fabricación de una prótesis fija completa soportada por siete implantes en un maxilar edéntulo. Se realizaron dos prótesis, una hecha en estructura de titanio con venners en resina

y una hecha experimentalmente con la estructura en zirconia con venners de cerámica<sup>20</sup>.

Para conocimiento del autor, ningún reporte clínico ha sido publicado de rehabilitación completa fija atornillada 100% en zirconia.

En este reporte del caso no se ha visto después de 2 años de funcionamiento de las prótesis 100% zirconia, ningún tipo de complicación. No ha habido fracturas en la estructura, ni fracturas en las cúspides, ni desgaste en las superficies oclusales, ni aflojamiento de los tornillos, ni presencia de sarro y el nivel de hueso permanece estable en todos los implantes al análisis radiológico.

Futuros estudios a largo plazo deben ser hechos para poder comparar este tipo de material con los existentes en el mercado y poder así determinar los beneficios encontrados en este reporte.

## Agradecimiento

Este caso ha sido elaborado en el laboratorio dental de Enrico Steger, Brunico, Italia por el técnico dental Georg Walcher. Las prótesis fijas atornilladas provisionales por el técnico dental Jorge Cid Yañez del Instituto Mediterráneo de Prosdodncia, en Castellón, España. Muchas gracias por la colaboración.

## Referencias

- 1 Sjögren G, Andersson M, Bergman M. Laser welding of titanium in dentistry. *Acta Odontol Scand* 1988; 46:247–253
- 2 Örtorp A, Linden B, Jemt T. Clinical experiences of laserwelded titanium frameworks supported by implants in the edentulous mandible. A 5-year follow-up study  
*Int J Prosthodont* 1999; 12:65-72.
- 3 Bergendal, Palmqvist. Laser-Welded Titanium framework for Implant-Supported Fixed prostheses: A 5-Year Report.  
*Int J Oral Maxillofac Implants* 1999;14:69-71
- 4 Turrel AJ. Clinical assessment of vertical dimension.  
*J Prosthet Dent* 1972;28:238-46
- 5 Henry PJ. An alternate method for the production of accurate cast and occlusal records in the osseointegrated implant rehabilitation. *J Prosthet Dent* 1987;69:4-7
- 6 Yanase RT, Binon PP, Jemt T, Gulbransen HJ, Parel S. Current issue form. How do you test a cast framework for a full arch fixed implant supported prosthesis? *Int J Oral Maxillofac Implants* 1994;9:471-4
- 7 Hollender L, Rockler B. Radiographic evaluation of osseointegrated implants of the jaws. Experimental study of the influence of radiographic techniques on the measurement of the relation between implant and bone. *Dentomaxillofac Radiol* 1980;9:91-5
- 8 Tan KB, Rubenstein JE, Nicholls JJ, Yuodelis RA. Three-dimensional analysis of the casting accuracy of one piece, osseointegrated implant retained prostheses. *Int J Prosthodont* 1993;6:346-63
- 9 Örtorp A, Jemt T. Clinical experiences of computer numeric control-milled titanium frameworks supported by implants in the edentulous jaw: A 5-year prospective study. *Clin Implant Dent Relat Res*, 2000;2(1):2-9
- 10 Duncan JP, Nazarova E, Vogiatzi T, Taylor TD. Prosthodontic complications in a prospective clinical trial of single-stage implants at 36 months. *Int J Oral Maxillofac Implants* 2003;18:561-565
- 11 Örtorp A, Jemt T. Early laser-welded titanium frameworks supported by implants in the edentulous mandible: a 15-year comparative follow-up study. *Clin Implant Dent Relat Res*, 2009,11(4):311-322
- 12 Flemming GJ, Dickens M, Thomas LJ, Harris JJ. The in vitro failure of all ceramic crowns and the connector area of fixed partial dentures using bilayered ceramic specimens: the influence of core to dentin thickness ratio. *Dent Mater* 2006;22:771-7
- 13 Tsumita M, Kokubo Y, Vult von Steyern P, Fukushima S. Effect of framework shape on the fracture strength of implant-supported all-ceramic fixed partial dentures in the molar region. *J Prosthodont* 2008;17:274-85
- 14 Sailer I, Fehér A, Filser F, Gauckler LJ, Lüthy H, Hämmerle CH. Five-year clinical results of zirconia frameworks for posterior fixed partial dentures. *Int J Prosthodont* 2007;20:383-8
- 15 Kohorst P, Herzog TJ, Borchers L, Stiesch-Scholz M. Load-bearing capacity of allceramic posterior four-unit fixed partial dentures with different zirconia frameworks. *Eur J Oral Sci* 2007;115:161-6
- 16 Chang PP, Henegbarth EA, Lang LA. Maxillary zirconia implant fixed partial dentures opposing an acrylic resin implant fixed complete denture: a two-year clinical report  
*J Prosthet Dent* 2007;97:321-30.
- 17 Keough BE, Kay HB, Sager RD. A ten-unit all-ceramic anterior fixed partial denture using Y-TZP zirconia. *Pract Proced Aesthet Dent* 2006;18:37-43
- 18 Paspaspyridakos P, Lal K. Complete arch implant rehabilitation using subtractive rapid prototyping and porcelain fused to zirconia prosthesis: a clinical report  
*J Prosthet Dent* 2008; 100:165-172
- 19 Hassel AJ, Shahin R, Kreuter A, Rammelsberg P. Rehabilitation of an edentulous mandible with an implant-supported fixed prosthesis using an all-ceramic framework: a case report. *Quintessence Int*. 2008 May;39(5):421-6
- 20 Teubner E, Pietrobon N, Lorenzo A, Marinello CP. The interdisciplinary fixed restoration of an edentulous maxilla with a marked resorption of the alveolar crest. A case report. Part II: the definitive restoration  
*Schweiz Monatsschr Zahnmed*. 2009;119(5):467-82  
[Article in French, German]
- 21 Guess PC, Att W, Strub JR. Zirconia in Fixed Implant Prosthodontics. *Clin Implant Dent Relat Res*. 2010 Dec 22. doi: 10.1111/j.1708-8208.2010.00317.x  
[Epub ahead of print]
- 22 Ohlmann B, Marienburg K, Gabbert O, Hassel A, Gilde H, Rammelsberg P. Fracture-load values of all-ceramic cantilevered FPDs with different framework designs. *Int J Prosthodont*. 2009 Jan- Feb;22(1):49-52